

*Аметова Алие Серветовна*¹ <https://orcid.org/0009-0001-1637-1370>

*Саидахматов Нурбек Саидахматович*²

*Низамов Хусан Маруфжонович*³

1. *Ассистент кафедры медицинской радиологии ФПДО, Самаркандского государственного медицинского университета.*
2. *Клинический ординатор кафедры медицинской радиологии ФПДО, Самаркандского государственного медицинского университета.*
3. *Научно-исследовательский институт реабилитологии и спортивной медицины Самаркандского государственного медицинского университета.*
г. Самарканд, Узбекистан

УЗИ-ОЦЕНКА ФУНКЦИИ И СТРУКТУРЫ ПЕРИФЕРИЧЕСКИХ НЕРВОВ: НЕЙРОСОНОГРАФИЯ КАК ИНСТРУМЕНТ РАННЕЙ ДИАГНОСТИКИ

Аннотация

В статье подробно рассмотрены современные возможности ультразвукового исследования (УЗИ) периферических нервов, в частности метода нейросонографии, как высокоинформативного и неинвазивного инструмента ранней диагностики нейропатий различного генеза. Целью работы явилось изучение диагностической значимости морфометрических и эхографических показателей нервных стволов у пациентов с диабетической, компрессионно-ишемической и посттравматической нейропатией по сравнению с контрольной группой здоровых лиц.

В исследовании использовались высокочастотные линейные датчики (12–18 МГц), что позволило с высокой точностью оценить толщину нерва, площадь его поперечного сечения, эхоструктуру, чёткость контуров, а также состояние эпинеурия и перинеурального кровотока в режиме цветового доплеровского картирования.

Полученные результаты показали, что нейросонография позволяет обнаруживать минимальные морфологические и гемодинамические изменения в периферических нервах ещё до появления выраженных клинических проявлений заболевания. У пациентов с диабетической нейропатией отмечено утолщение нервных стволов и снижение эхогенности, при посттравматических формах — деформация контуров и гипоехогенные участки, соответствующие рубцовым изменениям.

Таким образом, УЗ-оценка структурных и функциональных характеристик периферических нервов при помощи нейросонографии имеет большое значение для раннего выявления патологических процессов, дифференциальной диагностики и контроля эффективности проводимого лечения. Данный метод отличается доступностью, безопасностью и возможностью многократного динамического применения, что делает его незаменимым инструментом в современной клинической неврологии и лучевой диагностике.

Ключевые слова: нейросонография, периферические нервы, ультразвуковая диагностика, нейропатия, ранняя диагностика, эхоструктура.

*Ametova Alie Servetovna*¹

*Saidaxmatov Nurbek Saidaxmatovich*²

Nizamov Xusan Maruffjonovich³

1. Samarqand davlat tibbiyot universiteti

DKTF Tibbiy radiologiya kafedrasida assistenti

2. Samarqand davlat tibbiyot universiteti

DKTF Tibbiy radiologiya kafedrasida klinik ordinatori

3. Samarqand davlat tibbiyot universiteti Reabilitologiya

va sport tibbiyoti ilmiy-tadqiqot instituti,

Samarqand, Uzbekiston

**PERIFERIK NERVLARNING TUZILISHI VA FUNKSIYASINI ULTRATOVUSH
TEKSHIRUVI ORQALI BAHOLASH: ERTA TASHXIS QO‘YISH VOSITASI SIFATIDA
NEYROSONOGRAFIYA**

Annotatsiya

Maqolada periferik nervlarni ultratovush tekshiruvini (UZI), xususan neyrosonografiya usulining zamonaviy imkoniyatlari batafsil ko‘rib chiqilgan. Ushbu usul turli kelib chiqishli neyropatyalarni erta aniqlashda yuqori axborotga ega va invaziv bo‘lmagan diagnostik vosita sifatida e’tirof etiladi.

Tadqiqotning maqsadi — diabetik, kompression-ishemik va travmadan keyingi neyropatiasi bo‘lgan bemorlarda nerv tutamlarining morfometrik va exografik ko‘rsatkichlarining diagnostik ahamiyatini sog‘lom nazorat guruhi bilan solishtirib o‘rganishdan iborat bo‘ldi. Tadqiqotda yuqori chastotali chiziqli datchiklar (12–18 MGts) qo‘llanilib, ular yordamida nerv qalinligi, kesim yuzasi maydoni, eko-struktura, kontur aniq-ravshanligi, shuningdek, epinevriy holati va perinevral qon oqimi holatini rangli Doppler xaritalash rejimida yuqori aniqlikda baholash imkonini berdi.

Olingan natijalar neyrosonografiya periferik nervlarda morfologik va gemodinamik o‘zgarishlarni kasallikning klinik belgilari paydo bo‘lishidan oldin aniqlash imkonini berishini ko‘rsatdi. Diabetik neyropatyalida bemorlarda nerv tutamlarining qalinlashuvi va ekojenlikning pasayishi kuzatildi, travmadan keyingi shakllarda esa kontur deformatsiyasi hamda chandiqli o‘zgarishlarga mos keluvchi gipoxogen sohalar aniqlandi.

Shunday qilib, neyrosonografiya yordamida periferik nervlarning tuzilma va funksional xususiyatlarini ultratovush orqali baholash patologik jarayonlarni erta aniqlashda, differensial diagnostikada hamda davolash samaradorligini nazorat qilishda katta ahamiyatga ega. Mazkur usulning mavjudligi, xavfsizligi va takroriy dinamik qo‘llash imkoniyati uni zamonaviy klinik nevrologiya va nurlanish diagnostikasida ajralmas vosita qilib qo‘yadi.

Kalit so‘zlar: neyrosonografiya, periferik nervlar, ultratovush diagnostikasi, neyropatiya, erta tashxis, exostruktura.

Ametova Alie Servetovna¹

Saidaxmatov Nurbek Saidaxmatovich²

Nizamov Xusan Maruffjonovich³

1. Assistant of the Department of Medical Radiology of PEF,

Samarkand State Medical University,

2. Clinical resident of the Department of Medical Radiology of PEF,

Samarkand State Medical University

3. Research Institute of Rehabilitology and Sports Medicine of

ULTRASOUND ASSESSMENT OF THE FUNCTION AND STRUCTURE OF PERIPHERAL NERVES: NEUROSONOGRAPHY AS A TOOL FOR EARLY DIAGNOSIS

Abstract

The article provides a detailed overview of the modern capabilities of ultrasound examination (US) of peripheral nerves, particularly the neurosonography method, as a highly informative and non-invasive tool for the early diagnosis of neuropathies of various origins.

The aim of the study was to evaluate the diagnostic significance of morphometric and echographic parameters of nerve trunks in patients with diabetic, compressive-ischemic, and post-traumatic neuropathies in comparison with a control group of healthy individuals. High-frequency linear transducers (12–18 MHz) were used in the study, allowing for accurate assessment of nerve thickness, cross-sectional area, echostructure, clarity of contours, and the condition of the epineurium and perineural blood flow in color Doppler mapping mode.

The results demonstrated that neurosonography can detect minimal morphological and hemodynamic changes in peripheral nerves even before the appearance of pronounced clinical symptoms. In patients with diabetic neuropathy, thickening of the nerve trunks and decreased echogenicity were observed, while in post-traumatic forms, contour deformation and hypoechoic areas corresponding to scar tissue changes were noted.

Thus, ultrasound assessment of the structural and functional characteristics of peripheral nerves using neurosonography plays an important role in the early detection of pathological processes, differential diagnosis, and monitoring of treatment effectiveness. This method is characterized by accessibility, safety, and the possibility of repeated dynamic use, making it an indispensable tool in modern clinical neurology and radiological diagnostics.

Keywords: neurosonography, peripheral nerves, ultrasound diagnostics, neuropathy, early diagnosis, echostructure.

Введение

Поражения периферических нервов представляют собой одну из наиболее распространённых причин хронических болевых синдромов, двигательных и чувствительных нарушений. Традиционно диагностика нейропатий основывается на клинических данных и электрофизиологических исследованиях, однако эти методы выявляют патологию уже на стадии выраженных функциональных нарушений.

С развитием высокочастотных ультразвуковых датчиков появилась возможность визуализации нервных структур *in vivo*. Нейросонография как метод неинвазивной оценки морфологии и функции периферических нервов позволяет оценивать их толщину, контуры, эхогенность, а также состояние окружающих тканей и кровоснабжения. Это открывает новые возможности для ранней диагностики нейропатий различного происхождения — диабетической, туннельной, травматической и воспалительной.

Целью настоящего исследования является оценка диагностических возможностей нейросонографии в выявлении структурных и гемодинамических изменений периферических нервов у пациентов с различными типами нейропатий.

Материалы и методы

В исследование было включено 80 пациентов с клинически подтверждёнными нейропатиями различного генеза (метаболические, травматические, компрессионные, воспалительные и токсические формы), из которых 45 мужчин и 35 женщин. Средний возраст пациентов составил 46 ± 11 лет. В качестве контрольной группы привлекались 30 здоровых добровольцев без признаков поражения периферической нервной системы.

Ультразвуковое исследование проводилось на аппарате экспертного класса с использованием линейного датчика частотой 12–18 МГц. Все исследования выполнялись при удобном горизонтальном положении пациента, с оценкой нервов в продольной и поперечной проекциях. Для каждого пациента измерения проводились с обеих сторон (поражённая и здоровая конечности) для обеспечения возможности сравнения.

Оценивались следующие структурные и функциональные параметры:

- Толщина нерва (мм);
- Площадь поперечного сечения (мм^2);
- Эхогенность и однородность структуры;
- Чёткость контуров;

Степень васкуляризации, определяемая с использованием цветового и энергетического доплеровского картирования.

Для количественной оценки сосудистой компоненты использовались показатели пиковой систолической скорости (ПСС) и индекса резистентности (ИР). Измерения доплеровских параметров выполнялись в центральных участках нервов при стандартизированных условиях для обеспечения воспроизводимости данных.

Результаты

По результатам проведённого исследования, у пациентов с нейропатией были выявлены характерные ультразвуковые изменения, статистически значимо отличающиеся от показателей контрольной группы. Сравнительный анализ средних морфометрических и гемодинамических параметров представлен в Таблице 1.

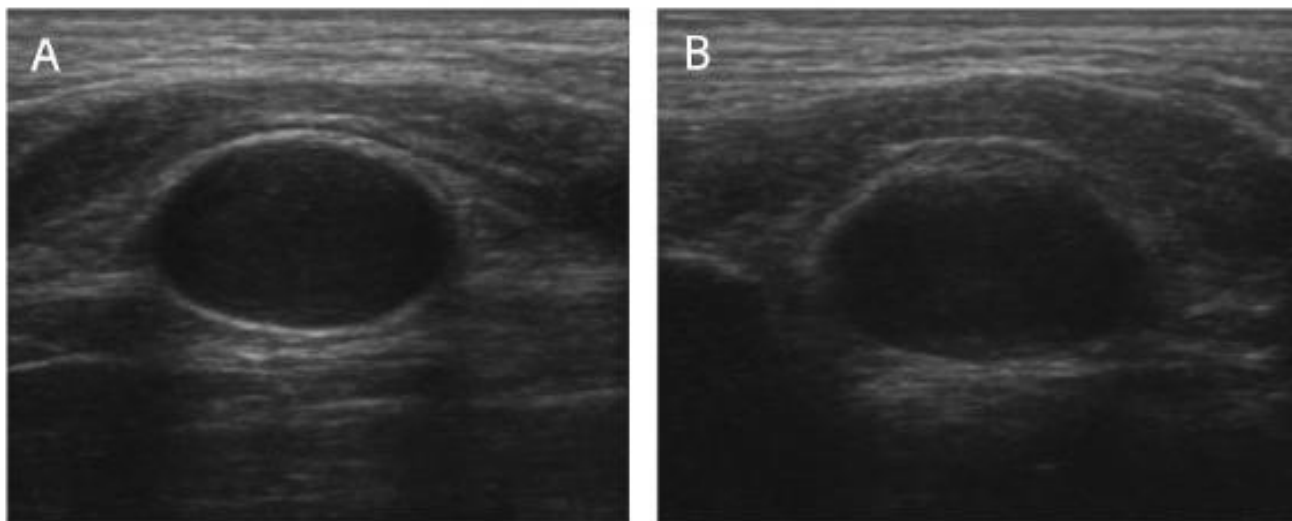
Таблица 1. Средние параметры периферических нервов у пациентов и контрольной группы

Показатель	Контроль	Нейропатия	p
Толщина нерва (мм)	$1,8 \pm 0,3$	$2,9 \pm 0,5$	$<0,01$
Площадь поперечного сечения (мм^2)	$6,2 \pm 1,1$	$10,8 \pm 2,3$	$<0,01$
Эхогенность	нормальная	снижена	—
Индекс резистентности (ИР)	$0,62 \pm 0,04$	$0,54 \pm 0,05$	$<0,05$

Установлено, что при нейропатии наблюдается статистически значимое увеличение толщины нерва и площади поперечного сечения ($p < 0,01$), а также снижение эхогенности нервных стволов (Таблица 1). Кроме того, отмечено достоверное снижение индекса резистентности (ИР)

($p < 0,05$), что свидетельствует об изменениях в периневральной микроциркуляции. Визуальные различия между нормальным нервом (чёткие контуры и однородная структура) и нервом при нейропатии (утолщение и гипозоногенность ствола) показаны на Рисунке 1.

Рисунок 1. Ультразвуковое изображение срединного нерва в области запястного канала:



А — норма, чёткие контуры и однородная структура;

В — при нейропатии, утолщение и снижение эхогенности ствола нерва.

Дальнейший анализ показал, что эхографические признаки имеют различную распространённость в зависимости от этиологии поражения (Таблица 2).

Таблица 2. Распространённость основных эхографических признаков

Эхографический признак	Диабетическая нейропатия (%)	Компрессионная (%)	Посттравматическая (%)
Утолщение нерва	94	86	100
Снижение эхогенности	82	45	76
Потеря чёткости контуров	71	58	80
Повышенная васкуляризация	67	40	63

У пациентов с диабетической нейропатией наиболее часто (в 94% случаев) выявлялось диффузное утолщение, сопровождающееся выраженным снижением эхогенности (82%) и усилением периневральной васкуляризации (67% по данным ЦДК/ЭДК). При компрессионных нейропатиях наиболее характерным признаком было локальное утолщение нерва (86%) в зоне сдавления, при этом снижение эхогенности встречалось реже (45%), чем при других типах. В посттравматических случаях нейросонография была максимально информативна (100% случаев утолщения нерва), позволяя чётко визуализировать зону повреждения, наличие фиброзных тяжей и неврином. Наличие гиперэхогенных участков (76%) указывало на рубцовые и фиброзные изменения. Обнаруженные ультразвуковые изменения структуры и гемодинамики

имели достоверную положительную корреляцию с клиническими показателями тяжести неврологического дефицита и данными электрофизиологии ($r = 0,69$, $p < 0,01$), что подтверждает высокую диагностическую значимость нейросонографии в комплексной оценке периферических нейропатий.

Обсуждение

Результаты проведённого исследования подтверждают, что нейросонография обладает высокой диагностической ценностью в оценке структурных и функциональных изменений периферических нервов. В отличие от электрофизиологических методов, которые фиксируют функциональные нарушения проводимости на более поздних стадиях, ультразвуковая визуализация позволяет выявлять морфологические изменения значительно раньше.

В группе пациентов с диабетической нейропатией отмечалось умеренное утолщение нервных стволов, снижение эхогенности и нечеткость контуров, что свидетельствует о демиелинизирующих и отёчных процессах. Усиление периневрального кровотока по данным ЦДК указывает на компенсаторное повышение микроциркуляции в ответ на хроническую ишемию нервных волокон. Эти данные согласуются с результатами исследований Zaidman С.М. и соавт. (2019), где аналогичные изменения наблюдались при ранней диабетической нейропатии.

В группе посттравматических нейропатий выявлено более выраженное утолщение и гипоехогенность нервов, а также наличие неровных контуров, что связано с фиброзно-рубцовыми изменениями и регенерацией нервных волокон. Таким образом, морфометрические показатели, полученные при УЗИ, могут использоваться для дифференциальной диагностики различных типов нейропатий.

Кроме того, важно отметить, что нейросонография предоставляет возможность не только статической оценки состояния нерва, но и динамического наблюдения в процессе лечения. Изменение эхогенности и толщины нерва в динамике может служить критерием эффективности терапии (например, при метаболических нарушениях или после хирургической реконструкции).

Внедрение нейросонографии в повседневную клиническую практику позволит улучшить раннюю диагностику, сократить время постановки диагноза и повысить точность дифференциальной диагностики заболеваний периферической нервной системы.

Заключение

Нейросонография доказала свою высокую эффективность как метод ранней и неинвазивной диагностики поражений периферических нервов различного происхождения. Применение высокочастотных линейных датчиков обеспечивает детальную визуализацию структуры нерва, определение его толщины, площади поперечного сечения, контуров и степени васкуляризации. Данный метод позволяет:

- выявлять морфологические изменения до появления клинических симптомов;
- проводить количественную оценку структурных нарушений;
- дифференцировать тип поражения (отёк, демиелинизация, фиброз);
- контролировать эффективность проводимого лечения в динамике.

Таким образом, нейросонография является ценным дополнением к традиционным методам нейровизуализации и должна рассматриваться как обязательный компонент комплексного обследования пациентов с подозрением на нейропатию, особенно на ранних стадиях заболевания.

В перспективе дальнейшие исследования должны быть направлены на стандартизацию морфометрических показателей, разработку нормативных баз данных и внедрение автоматизированных систем количественной оценки нервных структур.

Литература

1. Zaidman C.M., Walker F.O., Cartwright M.S. Neuromuscular ultrasound for evaluation of the peripheral nervous system. *Muscle Nerve*. 2019;59(5):531–543.
2. Tagliafico A., Martinoli C. Ultrasound of peripheral nerves: Anatomy and pathology. *Eur Radiol*. 2021;31(7):3910–3925.
3. Padua L., Granata G., Pazzaglia C. Nerve ultrasound in peripheral neuropathies. *Muscle Nerve*. 2020;62(2):136–147.
4. Cartwright M.S., Hobson-Webb L.D., Walker F.O. Ultrasound of peripheral nerves and muscles: a review. *Curr Opin Neurol*. 2018;31(5):583–589.
5. Klauser A.S., Halpern E.J., De Zordo T. Peripheral nerve ultrasound in the evaluation of carpal tunnel syndrome. *Radiology*. 2018;288(2):531–540.
6. Riazi S., Bril V., Perkins B.A. Ultrasound imaging of nerve size in diabetes mellitus. *Muscle Nerve*. 2020;61(6):784–792.
7. Telleman J.A., Goedee H.S., van der Pol W.L. Nerve ultrasound in polyneuropathies. *Curr Opin Neurol*. 2019;32(5):662–671.
8. Boehm J., Scheidl E., Bereczki D. High-resolution ultrasonography in the assessment of peripheral nerves. *Clin Neurophysiol*. 2021;132(4):1042–1051.
9. Хамидов О.А., Суннатова М.О. (2025). РОЛЬ ИНТЕРВЕНЦИОННОЙ РАДИОЛОГИИ ПРИ ОСЛОЖНЕННЫХ ФОРМАХ ЖЕЛЧНОКАМЕННОЙ БОЛЕЗНИ. *Healthway*, 1(2), 52-62. <https://doi.org/10.64411/v72fqk09>
10. Умаров Ф.У., Вохидова Ф.Ф. (2025). СОВРЕМЕННЫЕ ПОДХОДЫ К СНИЖЕНИЮ ЛУЧЕВОЙ НАГРУЗКИ ПРИ КТ- ИССЛЕДОВАНИЯХ: АЛГОРИТМЫ ОПТИМИЗАЦИИ ДОЗЫ. *Healthway*, 1(3), 4-14. <https://doi.org/10.64411/hp7gwq71>
11. Yakubov D.J., Shukurova S.A. (2025). THE ROLE OF ULTRASOUND IN EARLY DETECTION OF THYROID PATHOLOGY: MODERN CRITERIA AND CLASSIFICATIONS (TIRADS 2024). *Healthway*, 1(3), 15-24. <https://doi.org/10.64411/d5qc3066>
12. Atayeva S.X., Jurakulova S.T. (2025). SUT BEZI O ‘SMALARINI DIFFERENCIAL DIAGNOSTIKA QILISHDA ULTRATOVUSH ELASTOGRAFIYANING ANAMIYATI. *Healthway*, 1(3), 25-33. <https://doi.org/10.64411/c5rfmm70>
13. Yakubov D.J., Azamjonov M.I. (2025). TURLI SPORT TURLARIDA TIZZA BO‘G‘IMI JARONATLARINING DARAJASI VA TUZILISHINI TAHLIL QILISH. *Healthway*, 1(3), 51-60. <https://doi.org/10.64411/n67w7x49>
14. Аметова А.С., Баротова М.Ф., Бердикулов А.Р. (2025). УЛЬТРАЗВУКОВОЙ МОНИТОРИНГ В АКУШЕРСКОЙ ПРАКТИКЕ: АНАЛИЗ ФЕТОМЕТРИЧЕСКИХ НОРМАТИВОВ И ДИФФЕРЕНЦИАЛЬНАЯ ДИАГНОСТИКА ПРЕНАТАЛЬНОЙ ПАТОЛОГИИ. *Healthway*, 1(3), 63-75. <https://doi.org/10.64411/qbqvkr54>
15. Умаров Ф.У., Усмонова М.Ш. (2025). СОВРЕМЕННЫЕ ПОДХОДЫ К СНИЖЕНИЮ ЛУЧЕВОЙ НАГРУЗКИ ПРИ КТ- ИССЛЕДОВАНИЯХ: АЛГОРИТМЫ ОПТИМИЗАЦИИ ДОЗЫ. *Healthway*, 1(3), 93-100. <https://doi.org/10.64411/tkd50871>

16. Atayeva S.X., Bafojeva M.M. (2025). O'PKA KASALLIKLARINING RENTGEN DIAGNOSTIKASIDA SUN'YIY INTELLEKT: IMKONIYATLAR VA CHEKLOVLAR. *Healthway*, 1(3), 101-110. <https://doi.org/10.64411/06msbe93>
17. Аметова А.С., Бексалиева Г.Р. (2025). УЛЬТРАЗВУКОВАЯ ОЦЕНКА ПЕЧЕНИ ПРИ НЕАЛКОГОЛЬНОЙ ЖИРОВОЙ БОЛЕЗНИ (НАЖБП): ОТ В-РЕЖИМА ДО SWE. *Healthway*, 1(3), 111-121. <https://doi.org/10.64411/3fye3y81>
18. Yakubov D.J., Akhrorov B.A. (2025). Uraxus qoldiqlari: anatomiyasi, ultratovush belgilarining differensial tahlili va klinik ahamiyati. *Healthway*, 1(3), 142-152. <https://doi.org/10.64411/f7vyk365>
19. Davranov I.I., Ergashpulotova S.X. (2025). THE ROLE OF LOW-DOSE COMPUTED TOMOGRAPHY IN THE EARLY DETECTION OF LUNG CANCER IN HIGH-RISK PATIENTS. *Healthway*, 1(3), 161-171. <https://doi.org/10.64411/g4eas641>
20. Ametova A.S., Xurramova D.E. (2025). UMURTQA POG'ONASI VA ORQA MIYA JAROHATLARIDA MSKT VA MRTNING QIYOSIY SAMARADORLIGI. *Healthway*, 1(3), 172-182. <https://doi.org/10.64411/2cgy0263>
21. Atayeva S.X., Isroilova D.D. (2025). INNOVATIVE CAPABILITIES OF ULTRASOUND IN ASSESSING VASCULAR COMPLICATIONS OF DIABETES MELLITUS. *Healthway*, 1(3), 183-190. <https://doi.org/10.64411/ejxmkp77>
22. Ravshanov Z.X., Hamrayev J.H. (2025). Ultratovush tekshiruvu orqali bolalar travmasini diagnostika qilishdagi ahamiyati. *Healthway*, 1(3), 191-200. <https://doi.org/10.64411/qe1dpg40>
23. Хамидов О.А., Усаров М.Ш., Равшанов З.Х. (2025). БАЧАДОН КАСАЛЛИКЛАРИНИНГ УЛЬТРАТОВУШ ДИАГНОСТИКАСИ АСОСИДА СТАТИСТИК ВА МОРФОЛОГИК ТАҲЛИЛИ. *Healthway*, 1(3), 209217. <https://doi.org/10.64411/2x0ejw67>

Muallif bilan bog'lanish uchun e-mail	Author's contact email	Email для связи с автором
Dr.ametova@mail.ru		