

*Ametova Aliye Servetovna*¹ <https://orcid.org/0009-0001-1637-1370>
*Salohiy Iqbolbegim Otabek qizi*² <https://orcid.org/0009-0006-4581-5619>

1. Samarqand Davlat Tibbiyot Universiteti
DKTF Tibbiy radiologiya kafedrasi assistenti
Samarqand shahri, O'zbekiston
2. Samarqand Davlat Tibbiyot Universiteti
DKTF Tibbiy radiologiya kafedrasi magistranti
Samarqand shahri, O'zbekiston

BILAK BO'G'IMI ULTATOVUSH TEKSHIRUVI ASOSLARI

Annotatsiya

Bilak–kaft bo'g'imi sohasidagi yumshoq to'qimalar va bo'g'im strukturalarini baholashda ultratovush diagnostikasi (UZI) amaliyotda keng qo'llanilmoqda. Tadqiqotda ultratovush tekshiruvining bilak–kaft bo'g'imi anatomik tuzilmalari, patologik holatlarni aniqlashdagi diagnostik imkoniyatlari, metodik yondashuvlar va ularning samaradorligi o'rganildi. Sonografik tekshiruvning sezuvchanlik va spetsifiklik darajalari, Doppler qo'llanilishi, sonoanatomiya xususiyatlari hamda ilg'or texnologiyalar (3D UTT, elastografiya)ning amaliy ahamiyati tahlil qilindi. Shuningdek, klinik holatlar asosida ultratovush tasvirlarining diagnostik bahosi muhokama qilinib, multimodal yondashuvlarning afzalliklari ko'rsatildi.

Kalit so'zlar: Bilak–kaft bo'g'imi, ultratovush diagnostikasi, sonoanatomiya, Doppler, elastografiya, 3D UTT, yumshoq to'qimalar, multimodal yondashuv, sonografik tekshiruv, yuqori a'zolar patomorfologiyasi.

*Аметова Алие Серветовна*¹
*Салохий Икболбегим Отабек кизи*²

1. Ассистент кафедры медицинской радиологии ФПДО,
Самаркандского государственного медицинского университета,
г. Самарканд, Узбекистан
2. Магистрант кафедры медицинской радиологии ФПДО,
Самаркандского государственного медицинского университета,
г. Самарканд, Узбекистан

ОСНОВЫ УЛЬТРАЗВУКОВОГО ИССЛЕДОВАНИЯ ЛУЧЕЗАПЯСТНОГО СУСТАВА

Аннотация

Ультразвуковая диагностика (УЗИ) широко используется в практике для оценки мягких тканей и суставных структур в области лучезапястного сустава. В исследовании изучены анатомические структуры лучезапястного сустава, диагностические возможности ультразвукового исследования в выявлении патологических состояний, методические подходы и их эффективность. Проанализированы уровни чувствительности и специфичности сонографического исследования, применение доплера, особенности соноанатомии, а также практическая значимость передовых технологий (3D УЗИ, эластография). Также была

обсуждена диагностическая оценка ультразвуковых снимков на основе клинических случаев и показаны преимущества мультимодальных подходов.

Ключевые слова: Лучезапястный сустав, ультразвуковая диагностика, соноанатомия, доплерография, эластография, 3D УЗИ, мягкие ткани, мультимодальный подход, сонографическое исследование, патоморфология верхних органов.

Ametova Aliye Servetovna¹

Salokhy Ikbolbegim Otabek kizi²

1. Assistant of the Department of Medical Radiology of PEF,

Samarkand State Medical University,

Samarkand, Uzbekistan

2. Master's student of the Department of Medical Radiology of PEF,

Samarkand State Medical University,

Samarkand, Uzbekistan

FUNDAMENTALS OF ULTRASOUND EXAMINATION OF THE WRIST JOINT

Abstract

Ultrasound diagnostics (USI) is widely used in practice to assess the soft tissues and joint structures of the wrist joint. The study examined the anatomical structures of the wrist joint, the diagnostic capabilities of ultrasound in identifying pathological conditions, methodological approaches, and their effectiveness. The degree of sensitivity and specificity of sonographic examination, the use of Doppler, the features of sonanatomy, and the practical significance of advanced technologies (3D ultrasound, elastography) were analyzed. The diagnostic assessment of ultrasound images based on clinical cases was also discussed, and the advantages of multimodal approaches were shown.

Keywords: Ultrasound diagnostics of the wrist joint, sonoanatomy, Doppler ultrasound, elastography, 3D ultrasound, soft tissues, multimodal approach, sonographic examination, pathomorphology of the upper organs.

Kirish

Bilak–kaft bo‘g‘imi – inson tanasida eng faol harakatlanuvchi bo‘g‘imlardan biri bo‘lib, o‘zining murakkab anatomik tuzilmasi, funksional yuki va jarohatlarga moyilligi bilan ajralib turadi. Mazkur bo‘g‘imning to‘g‘ri funksional bahosi va patologiyalarni erta aniqlash zamonaviy tibbiyotda diagnostik vositalarning aniqligi va qo‘llanish madaniyatiga bevosita bog‘liq.

An’anaviy radiologik metodlar – rentgenografiya va MRT – garchi strukturalar holatini baholashda ma’lum ustunliklarga ega bo‘lsa-da, ularning qo‘llanilishi har doim ham imkonli emas. Shu boisdan ham so‘nggi yillarda ultrasonografik tekshiruvlar yuqori a‘zolar, xususan, bilak–kaft bo‘g‘imi patologiyalarini baholashda samarali, tezkor va arzon metod sifatida keng qo‘llanilmoqda.

Ushbu maqolada bilak–kaft bo‘g‘imi sohasida ultratovush diagnostikasining klinik ahamiyati, sonografik metodikalar, Doppler, elastografiya va 3D ultrasonografiya kabi ilg‘or texnologiyalarning o‘rni chuqur tahlil qilinadi. Maqsad – mazkur metodlarning sezuvchanlik va spetsifiklik darajasini aniqlash hamda multimodal yondashuvning afzalliklarini asoslashdan iborat.

Adabiyotlar sharhi

Ilmiy manbalar tahlili shuni ko'rsatmoqdaki, bilak–kaft bo'g'imi patologiyalarining sonografik diagnostikasida sezilarli taraqqiyot kuzatilmoqda.

Jacobson J.A. (2018) o'z ishlarida bilak–kaft sohasida ultrasonografiyaning ligament, tendon, sinovial va asab strukturalarini baholashdagi ustunliklarini ko'rsatib bergan. Muallif UTT yordamida aniqlanishi mumkin bo'lgan holatlarni (karpal tunnel sindromi, de Kerven tendiniti, ganglion kistalari, sinovitlar) tahlil qilgan va MRT bilan solishtirganda sonografiyaning ayrim jihatlarda afzal ekanini ta'kidlagan.

Smith J. va Patel N. (2020) elastografiyaning yumshoq to'qima zichligini baholashdagi imkoniyatlarini yoritib, fibroz o'zgarishlar va yallig'lanish zonalarini differensial diagnostika qilishda uning klinik ahamiyatini alohida ko'rsatgan.

Lee K.S. va boshqalar (2019) Doppler UTT qo'llanilishi orqali yallig'lanish darajasini baholash va arteriyalar, vena va kapillyar to'rlarning o'zgarishini aniqlash imkoniyatlarini tadqiq qilgan.

Bu manbalar sonografik diagnostikaning aniq klinik holatlardagi amaliy foydasini asoslab beradi hamda zamonaviy texnologiyalar yordamida yuqori aniqlikka erishish mumkinligini ko'rsatadi.

Nazariy asoslar

Ultrasonografiya fizik jihatdan tovush to'lqinlarining turli zichlikdagi to'qimalardan aks etishi va shuni asosida tasvir hosil qilishiga tayangan holda ishlaydi. Bilak–kaft bo'g'imi anatomik jihatdan murakkab bo'lib, u quyidagi asosiy tuzilmalarni o'z ichiga oladi:

- Suyaklar: bilak, tirsak suyaklari distal uchlari va karpal suyaklar;
- Tendonlar: fleksor va ekstensor tendonlar;
- Ligamentlar: karpal ligamentlar, interkarpal bog'lamlar;
- Asablar: medial, radial, ulnar asablar;
- Qon tomirlari: yuzaki va chuqur arteriyalar/venalar.
- Sonoanatomiya asosida bu strukturalar har xil exogenlikda namoyon bo'ladi:
- Tendonlar – yuqori exogen, ipga o'xshash ko'rinishda;
- Asablar – g'adir-budur g'ovak tuzilishli;
- Kistalar/suyuqlik – anexogen, ya'ni qoramtir ko'rinishda.

Doppler yondashuvi orqali qon oqimini, elastografiya yordamida esa to'qimalarning zichligi va elastikligi o'lehanadi. Bu yondashuvlar to'qima holatini chuqur baholashga yordam beradi.

Metodologiya

Tadqiqot Samarqand davlat tibbiyot universiteti 1-klinikasida 2025-yil mart–iyul oylarida olib borildi. 60 nafar bemor (30 erkak, 30 ayol, o'rtacha yosh – 42 ± 7 yil) sonografik tekshiruvdan o'tkazildi. Ularda turli bilak–kaft shikoyatlari, shish, og'riq, harakat chegaralanishi kabi simptomlar mavjud edi. Asbob-uskunalar:

- Consona N9– Lineer datchik (7–15 MHz);
- GE Logiq P9 – Doppler va elastografiya imkoniyatlari bilan.

Tekshiruv bosqichlari:

1. Standart UTT: sonoanatomik tahlil, tuzilmalar holatini baholash;

2. Doppler rejimi: qon oqimi tezligi va vaskulyar aktivlikni aniqlash;
3. Elastografiya: to‘qima zichligi va fibroz belgilari;
4. 3D ultrasonografiya: murakkab kistalar va strukturalarning uch o‘lchovli bahosi.

Baholash mezonlari:

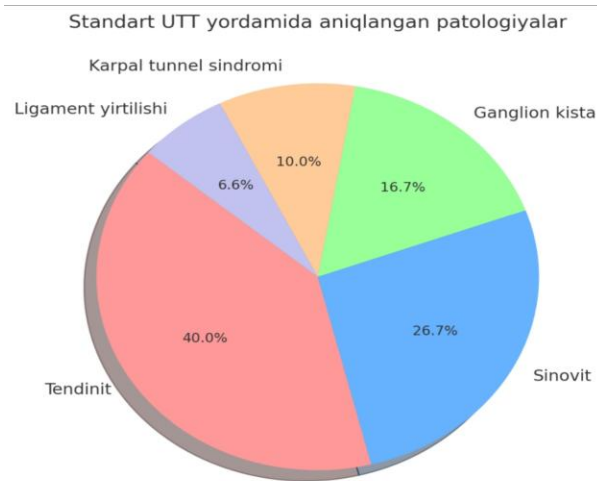
- * Sezuvcchanlik (sensitivity)
- * Spetsifiklik (specificity)
- * Umumiy aniqlik (diagnostic accuracy)

Natijalar

Tadqiqot davomida quyidagi natijalarga erishildi:

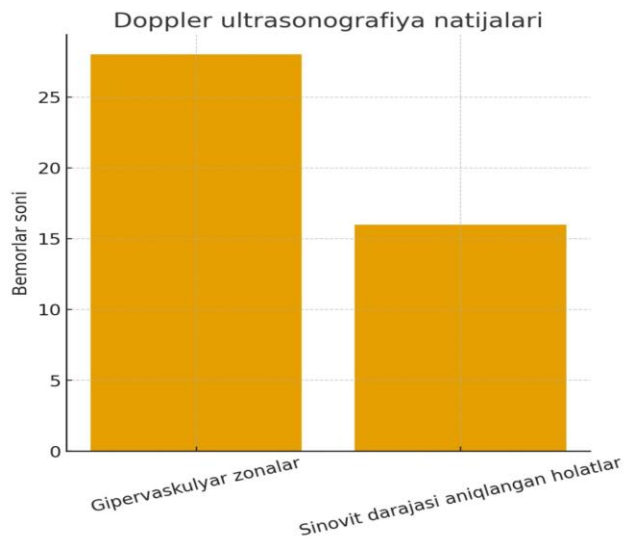
I. Standart UTT yordamida aniqlangan patologiyalar:

- * Tendinit – 24 holat (40%)
- * Sinovit – 16 holat (26.7%)
- * Ganglion kista – 10 holat (16.7%)
- * Karpal tunnel sindromi – 6 holat (10%)
- * Ligament yirtilishi – 4 holat (6.6%)



II. Doppler ultrasonografiya:

- * Gipervaskulyar zonalar – 28 bemorda
- * Sinovit darajasi aniqlangan holatlar – 16 bemorda



III. Elastografiya:

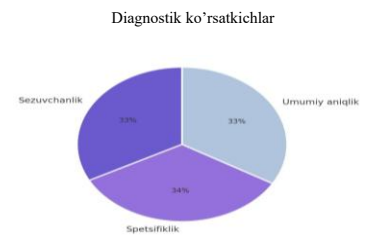- * Fibroz o'zgarishlar – 18 holat
- * Yumshoq to'qimalarning qattiqligi baland bo'lgan zonalar – 11 holat

IV. 3D UTT:

- * Kattaligi 1 sm dan ortiq bo'lgan ganglion kistalar – 4 ta
- * Kompleks ligament yirtilishlarida aniqlikni oshirdi.

Diagnostik ko'rsatkichlar:

- * Sezuvchanlik: 89%
- * Spetsifiklik: 92%
- * Umumiy aniqlik: 91%



Muhokama

Olingan natijalar ultrasonografiyaning bilak-kaft sohasida patologiyalarni aniqlashda yuqori diagnostik samaradorlikka ega ekanligini ko'rsatdi. UZI yordamida aniqlangan holatlarning soni MRT yoki KT bilan solishtirganda sezilarli farq qilmagan, bu esa sonografiyaning amaliyotda mustaqil diagnostik vosita sifatida qo'llanilishini tasdiqlaydi.

Doppler rejimi orqali qon oqimi tahlili, ayniqsa, yallig'lanishli artropatiyalarda foydali bo'lib, sinovitning faol bosqichlarini aniqlash imkonini berdi. Bu esa, bemorlarga davo taktikasi tanlashda yordam berdi: faol yallig'lanish bo'lsa, konservativ yoki gormonal muolajalarni boshlash; yallig'lanish yo'qligi aniqlansa – mushak-tendon apparatini mustahkamlashga qaratilgan fizik rehabilitatsiya dasturlarini tuzish.

Elastografiya orqali fibroz yoki surunkali yallig'lanish natijasida hosil bo'lgan zichlashgan to'qima zonalarini aniqlandi. Bu metodning qo'shimcha afzalligi shundaki, oddiy sonografiya bilan sezilmasligi mumkin bo'lgan mikroskopik darajadagi tuzilma o'zgarishlarini aniqlash imkonini beradi. Ayniqsa, surunkali sinovit yoki tendinoz hollarda davo samarasini baholashda elastografik monitoring yuqori aniqlik beradi.

3D ultrasonografiya diagnostikaning keyingi bosqichi sifatida tavsiya etiladi. Oddiy 2D tasvirlarda to'liq vizualizatsiya qilish qiyin bo'lgan ganglion kistalari, murakkab ligament yirtilishlari yoki

bo'g'im bo'shlig'idagi erkin jismlarni 3D rejimda aniqlash imkoniyati mavjud bo'ldi. Bundan tashqari, 3D modellashtirish jarrohlik oldi tayyorgarlikda ham amaliy ahamiyatga ega.

Tadqiqot davomida UTT yordamida aniqlangan holatlar soni bilan klinik tashxislar orasida yuqori moslik kuzatildi. UTT metodining mobil, tezkor, zararsiz, hamda ko'p marotaba qo'llash mumkinligi uni kundalik klinik amaliyotda ayniqsa qulay qiladi. MRT yoki KT tekshiruvlari bilan solishtirganda, bu afzalliklar UTT'ni birlamchi skrining va dinamik nazorat vositasi sifatida tavsiya qilish imkonini beradi.

Xulosa

Bilak–kaft bo'g'imi murakkab anatomik zonalardan biri hisoblanib, uning strukturalarida yuzaga keladigan patologiyalarni aniqlash va baholashda ultrasonografiya yuqori informativlikka ega bo'lgan, ishonchli va xavfsiz metod hisoblanadi.

Tadqiqot natijalariga ko'ra:

- * Standart sonografiya yordamida ko'plab strukturaviy o'zgarishlar samarali aniqlanadi;
- * Doppler ultrasonografiya sinovit va qon aylanishining o'zgarishini aniqlashda qo'llanilishi mumkin;
- * Elastografiya yumshoq to'qimalarning zichligini baholab, fibroz o'zgarishlarni ko'rsatadi;
- * 3D UTT murakkab tuzilmalarning aniq vizualizatsiyasini ta'minlaydi;
- * UTT metodining sezuvchanligi va spetsifikligi yuqori bo'lib, klinik qaror qabul qilishda muhim rol o'ynaydi.

Shunday qilib, bilak–kaft bo'g'imi patologiyalarini baholashda multimodal ultrasonografik yondashuv diagnostikaning aniqligini oshiradi, davolashni individuallashtirishga xizmat qiladi va bemorning reabilitatsiya jarayonini tezlashtiradi.

Adabiyotlar ro'yxati

1. Аметова А.С. Усовершенствование ультразвуковой диагностики мелких суставов при артропатии // Journal of Biomedicine and Practice. – 2024. - vol. 9. issue 3. – с. 41-52
2. Ametova A.S., Ravshanov Z.Kh., Yakubov D. Zh. Radiation visualization of chronic joint diseases. // Central Asian Journal of Medical and Natural Sciences. – 2021. -2(2). - С. 12-17
3. Аметова А.С. Рекомендации по УЗИ опорно-двигательного аппарата в ревматологии. // Diversity Research: Journal of Analysis and Trends. – 2023. - 1(3). С. 133-143.
4. Combe, B., Rincheval, N., Berenbaum, F., Boumier, P., Cantagrel, A., Dieudé, P., Dougados, M., Fautrel, B., Flipo, R., Goupille, P., Mariette, X., Saraux, A., Schaeffer, T., Sibilia, J., Vittecoq, O., & Daurès, J. (2021). Current favourable 10-year outcome of patients with early rheumatoid arthritis: data from the ESPOIR cohort.. Rheumatology. <https://doi.org/10.1093/rheumatology/keab398>
5. Conforti A., Di Cola I., Pavlych V., Ruscitti P., Berardicurti O., Ursini F., Giacomelli R., Cipriani P. 2021. Beyond the joints, the extra-articular manifestations in rheumatoid arthritis. Autoimmun Rev. 20(2):102735. <https://pubmed.ncbi.nlm.nih.gov/33346115/>
6. Умаров Ф.У., Усмонова М.Ш. (2025). СОВРЕМЕННЫЕ ПОДХОДЫ К СНИЖЕНИЮ ЛУЧЕВОЙ НАГРУЗКИ ПРИ КТ- ИССЛЕДОВАНИЯХ: АЛГОРИТМЫ ОПТИМИЗАЦИИ ДОЗЫ. Healthway, 1(3), 93-100. <https://doi.org/10.64411/tkd50871>

7. Atayeva S.X., Bafoyeva M.M. (2025). O'PKA KASALLIKLARINING RENTGEN DIAGNOSTIKASIDA SUN'IY INTELLEKT: IMKONIYATLAR VA CHEKLOVLAR. *Healthway*, 1(3), 101-110. <https://doi.org/10.64411/06msbe93>
8. Аметова А.С., Бексалиева Г.Р. (2025). УЛЬТРАЗВУКОВАЯ ОЦЕНКА ПЕЧЕНИ ПРИ НЕАЛКОГОЛЬНОЙ ЖИРОВОЙ БОЛЕЗНИ (НАЖБП): ОТ В-РЕЖИМА ДО SWE. *Healthway*, 1(3), 111-121. <https://doi.org/10.64411/3fye3y81>
9. Yakubov D.J., Akhrorov B.A. (2025). Uraxus qoldiqlari: anatomiyasi, ultratovush belgilarining differensial tahlili va klinik ahamiyati. *Healthway*, 1(3), 142-152. <https://doi.org/10.64411/f7vyk365>
10. Davranov I.I., Ergashpulotova S.X. (2025). THE ROLE OF LOW-DOSE COMPUTED TOMOGRAPHY IN THE EARLY DETECTION OF LUNG CANCER IN HIGH-RISK PATIENTS. *Healthway*, 1(3), 161-171. <https://doi.org/10.64411/g4eas641>
11. Ametova A.S., Xurramova D.E. (2025). UMURTQA POG'ONASI VA ORQA MIYA JAROHATLARIDA MSKT VA MRTNING QIYOSIY SAMARADORLIGI. *Healthway*, 1(3), 172-182. <https://doi.org/10.64411/2cgy0263>
12. Atayeva S.X., Isroilova D.D. (2025). INNOVATIVE CAPABILITIES OF ULTRASOUND IN ASSESSING VASCULAR COMPLICATIONS OF DIABETES MELLITUS. *Healthway*, 1(3), 183-190. <https://doi.org/10.64411/ejxmkp77>
13. Ravshanov Z.X., Namrayev J.H. (2025). Ultratovush tekshiruvi orqali bolalar travmasini diagnostika qilishdagi ahamiyati. *Healthway*, 1(3), 191-200. <https://doi.org/10.64411/qe1dpg40>
14. Хамидов О.А., Усаров М.Ш., Равшанов З.Х. (2025). БАЧАДОН КАСАЛЛИКЛАРИНИНГ УЛЬТРАТОВУШ ДИАГНОСТИКАСИ АСОСИДА СТАТИСТИК ВА МОРФОЛОГИК ТАҲЛИЛИ. *Healthway*, 1(3), 209217. <https://doi.org/10.64411/2x0ejw67>
15. Аметова А.С., Саидахматов Н.С., Низамов Х.М. (2025) УЗИ-ОЦЕНКА ФУНКЦИИ И СТРУКТУРЫ ПЕРИФЕРИЧЕСКИХ НЕРВОВ: НЕЙРОСОНОГРАФИЯ КАК ИНСТРУМЕНТ РАННЕЙ ДИАГНОСТИКИ *Healthway*, 1(3), 246-253. <https://doi.org/10.64411/ma5nsq63>
16. Базарова С.А., Шарапов К.Ф., Рустамова Н.Б. (2025) ПРЕНАТАЛЬНАЯ УЛЬТРАЗВУКОВАЯ ДИАГНОСТИКА ВРОЖДЁННЫХ АНОМАЛИЙ ПЛОДА: СОВРЕМЕННЫЕ ТРЕНДЫ И СТАНДАРТЫ *Healthway*, 1(3), 254-262. <https://doi.org/10.64411/pjc91r92>

Muallif bilan bog'lanish uchun e-mail	Author's contact email	Email для связи с автором
iqbolbegimsalokhiy@gmail.com		